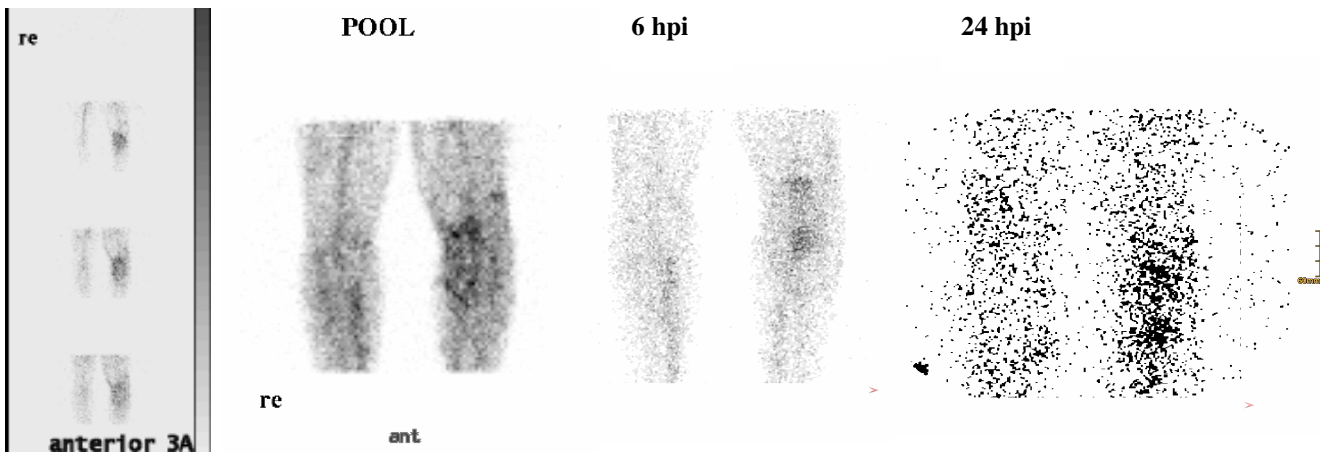
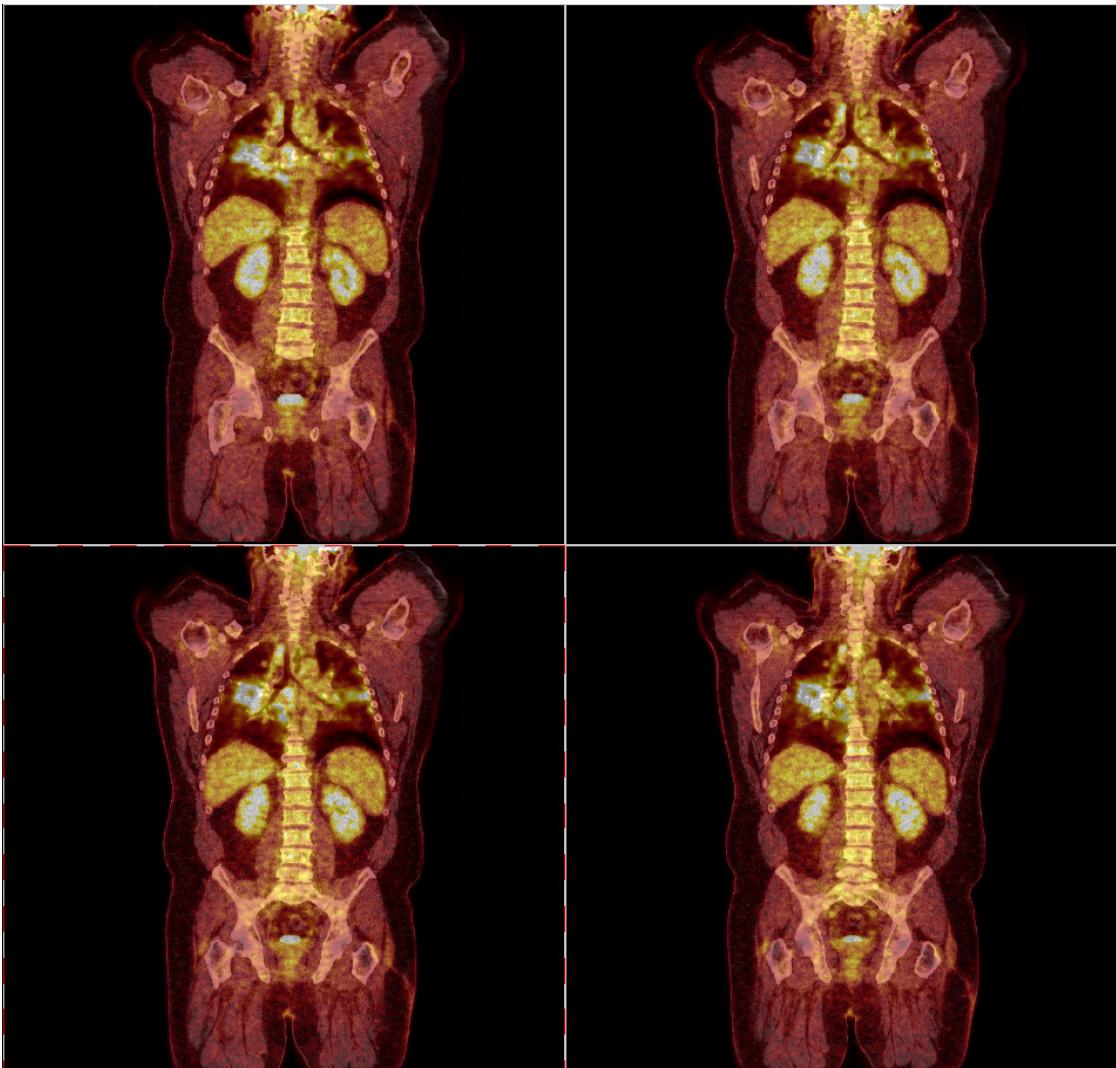


## Befundbeispiele für Entzündungsszintigraphie



Infektion im Bereich li Knie



Sarkoidose